ՀԱՅԿԱԿԱՆ ՍՍՀ ԳԻՏՈՒԹՅՈՒՆՆԵՐԻ ԱԿԱԴԵՄԻԱ: ԱՐՅԱՆ ՇՐՋԱՆԱՌՈՒԹՅՈՒՆ
АКАДЕМИЯ НАУК АРМЯНСКОЙ ССР. КРОВООБРАЩЕНИЕ

VIII, № 5, 1975

УДК 612.014.2+611.1:616—001.36+616—005.1

Л. Б. БЕБНЕВА

СРАВНИТЕЛЬНАЯ ГИСТОФИЗИОЛОГИЧЕСКАЯ ХАРАКТЕРИСТИКА СЕРДЕЧНО-СОСУДИСТОЙ СИСТЕМЫ ПРИ ТРАВМАТИЧЕСКОМ ШОКЕ И ОСТРОЙ КРОВОПОТЕРЕ

В условиях клиники острая кровопотеря и особенно травматический шок в неосложненном виде встречаются крайне редко. Центральное место в патогенезе этих процессов принадлежит морфо-функциональному состоянию сердечно-сосудистой системы. Настоящее сообщение посвящено сравнительному морфо-функциональному анализу состояния сердечно-сосудистой системы при моделировании указанных процессов.

Методика. Вызывая травматический шок и острую кровопотерю у собак [1, 2], мы брали для исследования материал сразу же, через один, два часа, одни и двое суток после начала воздействия. Миокард, грудной отдел аорты, общую подвздошную артерию, артерии мышечного типа и капилляры обрабатывали методами Селье, Фута, Вейгерта, Гомори, Падикула и Герман, Шелтона и Шнейдера для выявления неспецифических (кислая и щелочная—КФ, ЩФ) и специфических (АТФ-аза) фосфатаз, сукцинатдегидрогеназы (СДГ), аргирофильного, эластического каркасов, мышечных элементов стенок сосудов. Ферментно-химические реакции оценивали качественно.

Результаты и обсуждение. Травматический шок. В эректильной фазе в миоцитах возрастает интенсивность реакции на АТФ-азу, характеристика остальных ферментов практически не меняется. Тенденция к активации АТФ-азы свойственна сосудам всех калибров, а в крупных и средних ее топика меняется за счет глубоких субэндотелиальных и среднего слоев. Через час после нанесения травмы гистопатология миокарда характеризовалась набуханием и пролиферацией ядер эндотелия капилляров, разволокнением стенок сосудов, мелкими кровоизлияниями, развитием очаговой фуксинофильной дистрофии, умеренным депонированием преимущественно крупнозернистой фракции гликогена. В миоцитах возрастала активность СДГ (рис. 1, а), а в стенках сосудов—ЩФ и АТФ-азы. Возрастание ферментной активности характерно было для сосудов всех калибров. Указанная ферментно-химическая характеристика сочеталась с набуханием эластических и аргирофильных волокон. Через два часа после нанесения травмы отмеченные изменения в миокарде приобретали более распространенный характер, запасы гликогена в миоцитах снижались, падала активность СДГ и КФ. В эндотелии всех исследованных сосудов сохранялась высокая активность ЩФ и АТФ-азы. Спустя сутки депрессия активности СДГ и КФ сочеталась со снижением реакции на ЩФ и АТФ-азу (рис. 1, б). Особенно резко снижалась активность ферментов в сосудах крупного калибра, а в мел-

ких она мало отличалась от предшествовавшего срока наблюдения. Через двое суток строма миокарда характеризовалась выраженным отеком и разволокнением, миоциты—явлениями очагового миолиза, утратой исчерченности ядер, распространенной фуксинофильной дистрофией. Отек и разволокнение эластики были свойственны магистральным сосудам; в артериях среднего калибра возникала дезорганизация аргирофильного каркаса (рис. 1, в), в капиллярах—плазматическое пропитывание. Исключение составляли лишь сосуды пре- и капиллярного типов, в которых сохранялась достаточно высокая активность ЩФ и АТФ-азы.

Острая кровопотеря. Изменения возникали лишь через 30 мин: отмечалось расстройство внутриорганного кровообращения, умеренный дегликогеноз миоцитов, повышение активности в стенках перимизиальных капилляров ЩФ и АТФ-азы. Через час в миокарде развивались заметные дистрофические изменения с явлениями очаговой эозинофильной и фуксинофильной дистрофии, обеднением миоцитов гликогеном, снижение активности СДГ (рис. 1, г). В аргирофильном каркасе артерий развивались набухание и ослабление импрегнации волокон. Через 2 часа в строме миокарда были отек, фуксинофильная дистрофия миоцитов, дегликогеноз, снижена активность СДГ. В сосудах всех калибров ферментная активность была достаточно высокой. Через 5 часов в миоцитах регистрировались признаки зернисто-глыбчатого распада, фуксинофильной дистрофии и дегликогеноза, сопряженные с высокой активностью АТФ-азы (рис. 1, д). В аорте, венечных артериях развились набухание и выпрямление эластических волокон, утолщение и оча-

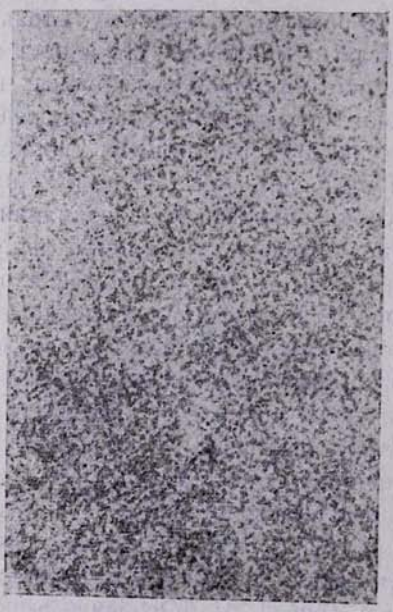

Рис. 1а.



Рис. 1б.

Рис 1г.



Рис. 1г.

Рис. 1д.

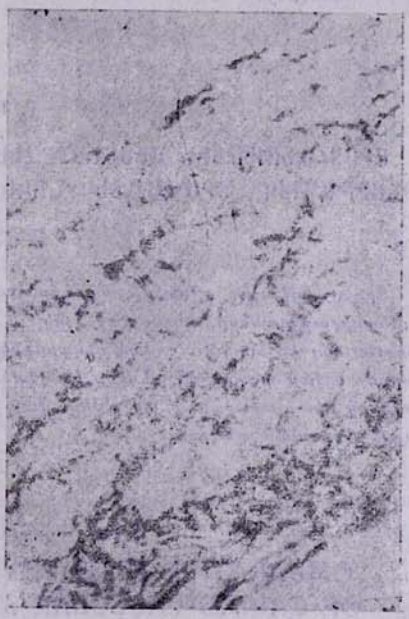

Рис. 1е.

Рис. 1. Гистофизиологическая характеристика сердечно-сосудистой системы при травматическом шоке (а—в) и острой кровопотере (г—е): а—высокая активность СДГ. Ок. 7, об. 40; б—снижение реакции на АТФ-азу. Ок. 7, об. 40; в—дезорганизация аргирофильного каркаса венечной артерии сердца. Ок. 7, об. 20; г—неравномерное изменение активности СДГ. Ок. 7, об. 40; д—высокая активность АТФ-азы. Ок. 7, об. 40; е—фрагментация эластики в артерии мышечного типа. Ок. 7, об. 20. а, г—окраска по Шелтону и Шнейдеру; б, д—окраска по Падикула и Герман; в, е—окраска по Гомори.

говая фрагментация аргирофильных (рис. 1, е). В постгеморрагическом периоде через сутки и двое в рабочем миокарде и стенках сосудов сохранялись существенные дистрофические изменения. Ферментная характеристика сосудов всех калибров отличалась падением активности СДГ и фосфомоноэстераз с сохранением высокой активности АТФ-азы.

Представленные сведения позволяют связать морфо-функциональное состояние миокарда с замедлением внутриорганного кровотока и возрастанием проницаемости капиллярных стенок. Васкулярный генез дистрофических изменений миоцитов иллюстрируется их ориентацией к периваскулярным отделам, отеком стромы. Принципиально однотипные изменения свойственны стенкам сосудов различного калибра—отек всех слоев с нарастающей дезорганизацией эластического и аргирофильного каркасов. Ведущее значение в развитии расстройств внутриорганного кровообращения принадлежит падению кровяного давления, выраженному более резко при моделировании острой кровопотери. Поэтому альтерация слагаемых сердечно-сосудистой системы, в частности депрессия ферментной активности при кровопотере, возникает в более ранние сроки и отличается большей выраженностью, чем при травматическом шоке.

Ростовский медицинский институт

Поступило 29/X 1974 г.

Լ. Բ. ԲԵԲՆԵՎԱ

ՍԻՐՏ-ԱՆՈԹԱՅԻՆ ՍԻՍՏԵՄԻ ՀԻՍՏՈՖԻԶԻՈԼՈԳԻԱԿԱՆ ՀԱՄԵՄԱՏԱԿԱՆ ԲՆՈՒԹԱԳԻՐԸ, ՏՐԱՎՄԱՏԻԿ ՇՈԿԻ ԵՎ ԱՐՅԱՆ ՍՈՒՐ ԿՈՐՈՒՍՏԻ ԴԵՊՔՈՒՄ

Ամփոփում

Սիրտ-անոթային սիստեմի համեմատական հիստոքիմիական և ֆերմենտոքիմիական ուսումնասիրությունները տրավմատիկ շոկի և սուր արյան կորուստի մոդելի դեպքում շների մոտ, բացահայտել են արտահայտված դիստրոֆիկ փոփոխությունները և ֆերմենտային ակտիվության անկում։ Նշված փոփոխությունները կապված են ներօրգանային արյան շրջանառության խանգարումների հետ, առաջանում են ավելի վաղ շրջանում և մեծամասամբ արտահայտված են սուր արյան կորուստի դեպքում։

L. B. BEBNEVA

OMPARATIVE HISTOPHYSIOLOGICAL CHARACTERISTIC OF CARDIO-VASCULAR SYSTEM IN TRAUMATIC SHOCK AND ACUTE HEMORRHAGE

Summary

Comparative histochemical and enzymochemical investigation of cardio-vascular system in dogs by models of acute hemorrhage and traumatic shock revealed the development of dystrophic changes and fermentative activity depression. These shif-

tings are connected with intraorgan circulatory disturbance arised in more early date and more expressed in acute hemorrhage.

ЛИТЕРАТУРА

1. *Бебнева Л. Б., Бойченко А. Е.* В сб.: Механизмы некоторых патологических процессов, Ростов-на-Дону, 1971, IV, 1, 94—103. 2. *Бебнева Л. Б.* В кн.: Некоторые механизмы формирования травматического шока и постгеморрагической гипотонии, Ростов-на-Дону, 1973, 134—193.